Aus dem Zahnärztlichen Institut der Universität Breslau
(Direktor: Professor Dr. Euler)

Ungewollte Arsenwirkung in der Zahnheilkunde.

Inaugural-Dissertation

zur Erlangung der Würde eines Doktors der Zahnheilkunde
bei der Hohen Medizinischen Fakultät
der Schlesischen Friedrich-Wilhelms-Universität
zu Breslau.

Vorgelegt von

Karl Ascher, Zahnarzt.

★

Breslau 1934.

Graphischer Großbetrieb für Buch- u. Offsetdruck, Breslau 1, Hummerei 39-42.

Gedruckt mit Genehmigung
der medizinischen Fakultät
der Universität Breslau.

Referent: Professor Dr. Euler.

R. UNIV.
BIBLIOTHEEK
LEIDEN

Seit die Menschen den Arsenik kennen und die Vielseitigkeit seiner Wirkung festgestellt haben, verwenden sie ihn zu den mannigfaltigsten Zwecken. Er hat bis auf den heutigen Tag seine unumschränkte Bedeutung für die Heilkunde, für die gewerbliche Medizin, für die Leichenkonservierung und als Mordgift behalten. Die Therapie, die Toxikologie und die gewerbliche Medizin machen sich die zehrenden, zerstörenden und aufbauenden Eigenschaften der in den menschlichen und tierischen Körper eingebrachten Arsenikalien dienstbar. Die bevorzugte Stellung als Gift beruht auf der Geschmacklosigkeit der anorganischen mineralischen As-Präparate. Die Zahnheilkunde verwendet den Arsenik auf Grund seiner, das Zahnmark abätzenden Eigenschaften.

Die Geschichte hat die erstmalige Anwendung des acid. arsenic. in der Heilkunde bisher nicht feststellen können. Scherbel will schon den alten Chinesen die Kenntnis des weißen Arseniks zuschreiben. Chr. Greve glaubt jedoch mit Sicherheit annehmen zu dürfen, daß der Arsenik erst im 17. Jahrhundert dem Arzneischatz einverleibt und erst weit später in die Zahnheilkunde eingeführt worden ist.

Es ist viel darüber gestritten worden, ob J. R. Spooner (1836) oder Chapin A. Harris (1835), Baltimore, das Prioritätsrecht zuerkannt werden muß. Chr. Greve hält es für wahrscheinlich, daß beide Männer, unabhängig voneinander, gleichzeitig den Arsenik für die Pulpennekrotisierung entdeckt und zur Anwendung empfohlen haben; Spooner etwas früher (1834) als Harris (1835). 1833 befürwortet jedoch schon Wood den Scherbenkobalt, das rohe Arsenik, zur Abätzung des Zahnmarks.

Seit dieser Zeit behauptet der Arsenik seinen Platz in der Zahnheilkunde und hat bisher durch kein besseres und sicherer wirkendes Mittel ersetzt werden können. In den letzten Jahren aber häufen sich die literarischen Angaben über auftretende Mißerfolge und Schädigungen lokaler und allgemeiner Natur derart, daß sie Veranlassung gegeben haben, durch eingehende Versuche und Untersuchungen sich Klarheit über die makro- sowie mikroskopische Wirkungsweise des Arseniks zu ver-

schaffen, um so seinen ungewollten Schädigungen zu begegnen. Wir werden uns mit ihnen beschäftigen, wobei ein im Zahnärztlichen Universitäts-Institut Breslau beobachteter Fall besondere Erwähnung finden soll.

Trotz der Unmenge literarischer Arbeiten ist noch keine einheitliche Auffassung bezüglich der nekrotisierenden Wirkungsart des acid. arsenic. erzielt worden. Schröder hält den Arsenik für „ein ausgesprochenes Protoplasmagift, dessen Quantität nicht in Beziehung zu bringen ist zur Ausdehnung und Umfang seiner Wirkung". Moschner hat bei Anwendung von Arsentrioxyd eine dreifache Wirkung beobachtet: beim Protoplasma, bei den Kapillaren und bei den Nerven. Er rechnet den Arsenik zu den zelltötenden, nekrotisierenden Giften, im Gegensatz zu jenen Mitteln, welche das lebende Protoplasma zerstören wie Glühhitze, Säuren und Alkalien. Arkövy will bei der Pulpenabätzung die primären Veränderungen am Gefäßsystem beobachtet haben, wovon Rebel ebenfalls überzeugt ist. Römer steht auf dem gegenteiligen Standpunkt und glaubt, die frühesten Zerfallserscheinungen an den Nervenfasern gesehen zu haben. Er meint, die Arsenikwirkung komme dadurch zustande, daß das lebende Protoplasma die Fähigkeit besitze, die arsenige Säure in Arsensäure und umgekehrt die Arsensäure in arsenige Säure umzuwandeln, wodurch dem Gewebe der lebensnotwendige Sauerstoff entzogen wird. Er sieht in dem chemischen Vorgang die Erklärung für den direkten Zerfall des Zahnmarks. Durch Ernährungsstörung und Stoffwechselunterbindung einerseits und durch die Giftwirkung der arsenigen Säure andererseits sollen die Nerven und Pulpazellen verhältnismäßig schnell zugrunde gehen, und zwar am frühesten die Nervenfasern. Auch Schröder ist der Ansicht, daß die ersten Anzeichen an den Nervenfasern zu finden sind. Wasmuth und mit ihm die meisten Autoren der Jetztzeit bestätigen die Auffassung von Euler-Meyer, die den primären Angriffspunkt des Arseniks noch nicht feststehend erachten. Nach Euler benötigt der diffundierende Arsenik für seine eigene Oxydation noch Sauerstoff, der den Zellen entzogen wird. Infolgedessen kann die reguläre Verbrennung innerhalb der Zellen nicht mehr stattfinden. „Letzten Endes wäre also der Zelltod als Folge der verhinderten Verbrennung aufzufassen." Ellinger führt die Aetzwirkung der arsenigen Säure auf eine primäre Kapillarschädigung zurück, die sekundär durch Ausschaltung des betreffenden Gebietes aus der Zirkulation zum Zelltod und zu einer Gewebseinschmelzung Anlaß gibt.

Euler sieht in dem histologischen Bild der Arsenik-Pulpa drei Charakteristika: a) stärkste Hyperämie, b) Veränderung der Nervenfasern, c) Veränderung der Odontoplasten und der übrigen Pulpazellen.

Ad a). Die abnorme Dilatation der Gefäße setzt schlagartig ein und führt bald zum Einreißen der Gefäßwände. Blutungsherde im Pulpenparenchym sind das typische Merkmal der Arsenikpulpa. Die kontraktilen Fasern in den Gefäßwänden werden gelähmt.

Ad b). Die Pulpennerven lassen zunächst eine starke Fettspeicherung in den Fasern erkennen; darauf setzt der schollige Zerfall der Markscheiden ein.

Ad c). Das übrige Pulpengewebe ist gequollen, die fibrillären Fasern sind stark geschlängelt; bei den Zellen, besonders den Odontoplasten, macht sich Kernzerfall bemerkbar.

Die Tatsache, daß der Arsenik seine chemisch toxische Wirkung nicht auf das Zahnmark allein beschränkt, sondern auf die den Zahn umgebenden Gewebe übergreift, schafft Erkrankungsformen, die in der Literatur unter dem Begriff „ungewollte Arsenschädigungen" zusammengefaßt werden. Wir unterscheiden dabei zwei Hauptgruppen. Die eine beschränkt sich auf die Gewebe um die Wurzelspitze und den marginalen Alveolarraum, das Parodontium, die andere beeinflußt den allgemeinen Gesundheitszustand und kann in besonders gearteten Fällen den tödlichen Ausgang im Gefolge haben.

Die marginale Schädigung ist bedingt durch die Diffusion der Arsenikeinlage in das Gewebe des Alveolarraumes. Aus den Untersuchungen von Heinze wissen wir, daß das Arsen innerhalb von 11 bis 13 Stunden die Interdentalpapille zur Nekrose und zum geschwürigen Zerfall bringt. Nach zwei Tagen kommt es zur Freilegung des Alveolarkammes und späterhin zur Knochensequestrierung. Er sagt: „Der Knochen, an dem die ersten Auswirkungen nach einem Tage nachzuweisen sind, geht im eigentlichen Zerstörungsbereich teils primär durch die eigentliche Arsenintoxikation, teils sekundär durch die in schweren Störungen der Zirkulation und den Verlust des deckenden Weichgewebes bedingten Schädigungen seiner Ernährung sowie durch von außen hinzutretende Infektion sehr rasch unter ostitischen Erscheinungen zugrunde. Bei einer Applikationsdauer von 14 Tagen setzt die Sequestrierung des toten Knochen ein". Nach Hentze ist es nach einer an und für sich geringfügigen Verätzung einer Interdentalpapille durch Arsenpaste zur Totalnekrose

des Oberkiefers gekommen. Scheer betont die Gefahr der Schädigungen, wenn man bei der Arsenapplikation in der nächsten Umgebung von Epithelverletzungen der Mundschleimhaut nicht äußerste Vorsicht walten läßt.

Die apikalen Arsenperiodontitiden werden von Scheer in drei Unterabteilungen eingeteilt. Die eine kommt durch Sekretstauung zustande, muß also nicht immer toxischen Charakter haben. Euler hält eine Periodontitis durch den eingeengten Gasdruck für möglich (Arsenwasserstoff). Schröder führt die Reizerscheinungen an der Wurzelspitze nicht auf die direkte chemische Wirkung dieses Mittels zurück, sondern bringt sie vielmehr mit dem unter der Giftwirkung des Arsens zustande gekommenen Zerfall der Pulpa in Zusammenhang.

Die zweite Untergruppe kommt wohl am häufigsten vor und ist rein toxischen Ursprungs. Es sind dies die Reizerscheinungen, die durch die Arsenwirkung durch die Dentinkanälchen oder über das Foramen apikale hinaus im Periodontitium auftreten, als Folge von allzulanger Liegedauer der Arseneinlage, als Folge der Idiosynkrasie oder Ueberdosierung.

Die dritte Gruppe umfaßt die Periodontitiden, die infolge zu geringer Arsenwirkung entstehen können und durch das Uebergreifen der anfänglichen Entzündung auf das Periodontitum zu Pulpaperiodontitiden führen. Sie scheinen praktisch von geringerer Bedeutung zu sein.

Die symptomatischen, perkussionsempfindlichen Beschwerden bei den Fällen der Gruppe 2 können durch geeignete Behandlung häufig behoben werden. In schwierigen Fällen komm es jedoch zu tiefgehenden Nekrosen, die den Verlust des behandelten Zahnes und umfangreicher Knochenbezirke bedeuten. So schildert Guttmann einen Fall, wo von anderer Seite bei einem schmerzenden Weisheitszahn, der zentral eine Amalgamfüllung getragen hat, Trepanation vorgenommen und dabei der Zahn perforiert worden ist. In der Annahme, eine blutende Pulpa vor sich zu haben, hat man Arsen gelegt. Die Folge ist eine tiefgehende Nekrose mit dem Verlust des Zahnes und des umgebenden Tubers gewesen. Smelhaus schildert einen Fall, bei dem es nach Arseneinlage zu einer Mundbodenphlegmone gekommen ist. Trotz Entfernung des schuldigen Zahnes haben sich mehrere Knochensequester abgestoßen, und schließlich ist der Unterkiefer spontan frakturiert. Weiter beschreibt Zesch eine eigenartige Wirkung des Arsens. Er hat einen rechten oberen Sechsjahrmolaren mittels Arsenapplikation devitalisiert und gleichzeitig die Pulpa des rechten oberen zweiten Prämolaren nekrotisch gefunden.

Er nimmt an, daß die über das Foramen apikale hinausgehende Arsenwirkung ihren zerstörenden Einfluß auf das in die Wurzel von rechts oben 5 einmündende Gefäß- und Nervenbündel ausgeübt hat, wahrscheinlich begünstigt durch die nahe Lage der Wurzeln zueinander. Für die Ausnahme einer anderen Möglichkeit der Arsenwirkung, Trauma, versehentliche Applikation von Arsen oder mangelhafter Verschluß der Einlage sei kein Grund vorhanden. Ferdinand Baden schildert in „Heilwesen und Gesetzgebung" eine Reihe von Fällen, bei denen die Zahnwurzeln mit Arsenikpaste regelrecht gefüllt worden sind. Nach einiger Zeit seien die Zähne herausgefallen und ganze Stücke des Kieferknochens hätten ohne Mühe entfernt werden können.

Die schwersten Folgeerscheinungen sehen wir jedoch bei der allgemeinen Arsenikvergiftung, die durch zahnärztliche Manipulationen ebenfalls eintreten und zu gesundheitlichen Schädigungen, ja zum Exitus letalis führen können. Adloff beschreibt einen Fall, der infolge von Abtötung einer Zahnpulpa durch Arsenapplikation zu Lähmungen geführt hat. Astachow berichtet nach Misch von einem auf dem Unterleib und der Brust nachweisbaren Ekzem und macht das zur Nekrotisierung des Zahnmarks gelegte Arsenik hierfür allein verantwortlich. In der Literatur finden wir ferner einen von Neugebauer geschilderten Fall, wonach es bei einem Kollegen nach einer sich selbst verabfolgten überdosierten Arsenikeinlage durch Verschlucken derselben zu schwersten Vergiftungserscheinungen gekommen und unter choleraähnlichen Zuständen der Exitus letalis eingetreten ist.

Im folgenden soll von einem Fall ungewollter Arsenwirkung berichtet werden, welcher 1932 im Zahnärztlichen Universitäts-Institut zu Breslau beobachtet worden ist. Ein auswärtiger Kollege hat den Patienten der hiesigen Klinik überwiesen und ihm ein Begleitschreiben mitgegeben.

Vorgeschichte:

Danach handelt es sich um einen 32 jährigen Uhrmacher, der den Kollegen wegen heftiger Zahnschmerzen am 7. Juni 1932 aufgesucht hat. Mit Ausnahme einer Mittelohrentzündung hat der Patient keine Erkrankungen durchgemacht.

Die Untersuchung hat in der ersten Sprechstunde folgenden Befund ergeben: Ein sehr stark vernachlässigtes Lückengebiß und putride Wurzeln $\frac{2|\ 56}{6}$: die übrigen Molaren sind z. T. pulpitisch erkrankt, z. T. so tief zerstört, daß für sie

eine Wurzelbehandlung erforderlich gewesen ist. In der ersten Sitzung entfernt der Kollege unter Leitungsanästhesie den rechten unteren Sechsjahrmolaren, da periodontische Schmerzen vorhanden gewesen sind. Die Extraktion des Zahnes ist sehr leicht vonstatten gegangen. Unter derselben Anästhesie amputiert er den rechten unteren zweiten Mahlzahn und legt auf die Pulpenstümpfe einen Wattebausch mit Gysi-Triopaste. Nach Angabe des Patienten soll der Zahn 1—2 Tage druckempfindlich gewesen sein. Am 9. Juni stellt der Kollege fest, daß diese Druckempfindlichkeit nicht mehr besteht; die Einlage ist daher belassen worden. In der gleichen Sitzung extrahiert er unter lokaler Betäubung den linken unteren zweiten Prämolaren und Sechsjahrmolaren, eröffnet die Pulpa des linken oberen zweiten Mahlzahnes und legt einen Wattebausch mit Trikresol-Formalin, der mit etwas Arsenik (Hollundermark-Präparat von Eugen Lehmann) beschickt worden ist.

Am 11. 6. 1932 erhält der linke obere zweite Molar nach Exstirpation der Pulpa eine Einlage mit Chlorphenolkampfer und der rechte obere zweite Mahlzahn eine Arsenikeinlage (Hollundermark).

Am 15. 6. 1932 exstirpiert er die Pulpa des rechten oberen zweiten Mahlzahnes und legt Phenolkampfer.

Am 16. 6. 1932 treten die ersten Beschwerden am rechten unteren zweiten Molar auf. Die Palpation ergibt eine starke Druckempfindlichkeit der submaxillären Drüsen und ihre deutlich bemerkbare Vergrößerung. Die Inspektion täuscht das Bild einer Dentitio difficilis vor mit Dekubitus eines über den distalen Rand des rechten unteren zweiten Mahlzahnes geschobenen Zahnfleischlappens. Die nähere Umgebung des Zahnes ist stark entzündet und geschwollen. Innerhalb von vier Tagen verstärken sich die Beschwerden; die Entzündung dehnt sich nun unter gleichzeitigem Ödem der Wange bis auf den weichen Gaumen und die Tonsillen aus. Da der rechte untere Molar stark gelockert ist, entfernt er ihn unter Chloraethylspray. Die Alvenole ist vollkommen nekrotisch, weiß und blutet nicht. In den folgenden 5 Tagen lassen die Beschwerden bei sorgfältiger Wundbehandlung langsam bis zur Schmerzlosigkeit nach.

Am 28. Juni 1932 bemerkt er, daß auch der linke obere zweite Mahlzahn locker ist. Ueber Schmerzen wird jedoch nicht geklagt.

Am 2. Juli 1932 hat der Kollege den Patienten an das Zahnärztliche Institut in Breslau überwiesen.

Status praesens.

Aeußerlich ist nichts auffälliges zu bemerken. Gesichtsfarbe und Ernährungszustand normal. Den geschilderten Mundhöhlenbefund und die Angabe des Zahnbestandes finden wir bestätigt. Im Gebiet des rechten unteren Zwölfjahrmolaren ist eine glatte nekrotische Alveole ohne jede Tendenz zur Blutung oder Granulationsbildung zu erkennen. Der linke obere zweite Molar zeigt eine starke Lockerung, ist jedoch schmerzlos. Er kann mit der Pinzette entfernt werden; die Alveolenwände sind ebenfalls grauweiß nekrotisch; es erfolgt nicht die geringste Blutung. Gleichzeitig ist der rechte obere zweite Mahlzahn, wenn auch geringfügig, gelockert; auf axialen Druck und Perkussion ist er unempfindlich.

Diagnose:

in dubio Arsennekrose.

Prognose:

für $\underline{7}|$ ungünstig; für den Kieferknochen zweifelhaft.

Therapie:

Extraktion $\underline{7}|$. Wundbehandlung der nekrotischen Alveolen.

Epikrise:

Differentialdiagnostisch kommen folgende Möglichkeiten in Betracht:

1. Quecksilbervergiftung;
2. Tabes;
3. Trikresol-Formalin-Ueberempfindlichkeit;
4. Arsennekrose bezw. Arsenüberempfindlichkeit.

Ad 1. Quecksilbervergiftungen, die durch gewerbliche Schädigungen, Hg-Kuren, aber auch nach Stock durch Amalgamfüllungen vorkommen können, gehen einher mit ausgeprägten Schleimhauterkrankungen. Die Stomatitis mercurialis, eine der wichtigsten Kennzeichen der auftretenden Hg-Vergiftung fehlt bei dem Patienten vollkommen. Weder der Beruf des Kranken noch das Fehlen vorausgegangener Erkrankungen, die zur Hg-Kur veranlaßt hätten, noch die Tatsache, daß Amalgamfüllungen in größerer Anzahl im Munde des Patienten nicht vorhanden sind, sprechen für diese Schädigungsmöglichkeit.

Ad 2. Die Diagnose Tabes erscheint nicht unwahrscheinlich. Es ist bekannt, daß die infolge syphilitischer Infektion

beim Tabiker entstehende Degeneration der peripheren Nerven sich in Bezug auf das Knochensystem in trophischen Störungen äußern kann. Diese wiederum können zu Gelenkveränderungen und zu Spontanfrakturen nach verhältnismäßig harmlosen Träumen führen. Es ist ferner beobachtet worden, daß es durch diese Störungen zu multiplen Zahnausfall gekommen ist.

In diesem Zusammenhang verdient der Fall Eulers erwähnt zu werden, der uns von einem 12jährigen Mädchen berichtet, bei dem eine spätluische Erkrankung auf der Grundlage einer Lues congenita den Verlust von neun Zähnen im Unterkiefer herbeigeführt hat. Der Prozeß hat seinen Ausgang von dem kariösen, schmerzenden rechten unteren Sechsjahrmolaren genommen (1926), der im Laufe weniger Wochen so locker geworden ist, daß er mit dem Finger schmerzlos und ohne Blutung hat entfernt werden können. In der gleichen Weise hat das Mädchen acht weitere Zähne im Unterkiefer und zwar innerhalb eines Jahres (1928) verloren.

Euler hat das hier gewonnene Material der histologischen Untersuchung zugeführt. Da uns in der weiteren Literatur kein ähnlicher Bericht vorliegt, dürfen wir nicht darauf einzugehen vergessen.

Bei den Nervenfasern der Wurzelhaut sind die Achsenzylinder verschwunden und die Neurilemmkerne äußerst spärlich vorhanden: die Markscheiden sind stark gebläht und gekörnert.

Die Gefäße sind — für das Periodontium — in nur geringer Zahl erkennbar. Die verbleibenden weisen Anzeichen von Erschlaffung auf. Eine Arteriitis läßt sich nicht feststellen. Im Histologischen Bild fällt besonders stark die enorme Vermehrung des Endothels (hohe Endothelzellen) auf.

Die Bindegewebsfasern der übrigen Wurzelhaut sind gut erhalten. Der Zellreichtum richtet sich nach der Schnelligkeit der Ausstoßung.

Im Zahnfleischsaum kann von einem Epithelwachstum nicht die Rede sein.

In der Pulpa sind stets Anzeichen von Atrophie, besonders in der Odontoplastenzone, zu sehen. Im ganzen weist die Pulpa jedoch keine für den gegebenen Fall charakteristischen Bilder auf.

Das ist in aller Kürze der histologische Befund.

Euler und mit ihm andere Autoren betonen, daß Zahnlockerungen, Zahnverluste, ja sogar die Spontanfrakturen der Mandibula bei den Tabikern relativ schmerzlos eintreten. Da

auch in unserem Fall die Ausstoßung der Zähne und großer Alveolarbezirke ohne Schmerzen vor-sich-gegangen ist, ist immerhin die Diagnose Tabes in den Bereich der Möglichkeit zu ziehen. Es ist nach Blutentnahme die Wa-Reaktion vorgenommen worden; sie hat ein negatives Ergebnis gezeitigt. Dieser Umstand ist aber noch kein ausschlaggebendes Argument gegen eine Tabes, da man bekanntlich eine positive Reaktion nur in 60—70% der Fälle erhält. Der Patient ist deshalb in der Nervenklinik eingehend untersucht worden, wo man jedoch ebenfalls keine Anhaltspunkte für Tabes oder Syringomelie hat feststellen können. Die Diagnose Tabes muß deshalb aufgegeben werden; die Möglichkeit einer Schädigung durch die vorausgegangene Behandlung bezw. durch die verwendeten Medikamente gewinnt an Wahrscheinlichkeit.

Ad 3. Bei dem unteren zweiten Mahlzahn ist laut Krankenbericht nur die Triopaste verwendet worden. Man hat hier aber dieselben Erscheinungen bezw. Symptome eher noch im verstärkten Maße gesehen wie bei den beiden anderen ausgefallenen Zähnen, bei denen Arsen und kein Trikresol-Formalin zur Verwendung gekommen ist. Es liegt nahe, an eine Überempfindlichkeit gegen Formalin zu denken, welches, wie wir wissen, ebensolche Nekrosen verursachen kann. Das Bild einer Formalinnekrose ist jedoch mehr dem einer Osteomyelitis ähnlich. Die Triopaste nach Gysi ist außerdem nach den Untersuchungen von Hübner und der Schweizer Schule dem Gewebe gegenüber harmlos, so daß diese Diagnose an Wahrscheinlichkeit verliert. Bei Hübners Versuchen an Affenzähnen ist die Triopaste durch eine unbeabsichtigte Perforation am Boden der Pulpahöhle mit dem umgebenden Gewebe in Berührung gekommen. Die mikroskopische Untersuchung nach 14½ Monaten hat ein fast völlig reizloses Verhalten des Periodontiums ergeben. Die gleichlautenden Ergebnisse von dem Schweizer Hess widerlegen zusammen mit den Befunden Hübner's die gegenteilige Meinung Feldmanns. [Ad 4. Differentialdiagnosisch kommen also nur noch Schädigungen durch das angewendete Arsen in Betracht.]

Im Verlauf der Erkrankung ist auch der rechte obere zweite Molar der Zange zum Opfer gefallen. In der 4½ Monate später erfolgten Nachuntersuchung wird festgestellt, daß der Zustand der Extraktionswunden ungefähr der gleiche geblieben ist wie unmittelbar nach Entfernung der Zähne. Die Gegend des zweiten Molaren im rechten Unterkiefer läßt im Röntgenbild (Abb. 1) einen deutlich abgegrenzten Bezirk um die Alveole des Zahnes erkennen.



Abb. 1

Man hat den Sequester entfernt (Abb. 2 u. 3) und dem gerichtsärztlichen Institut zur Untersuchung übergeben.

Abb. 2

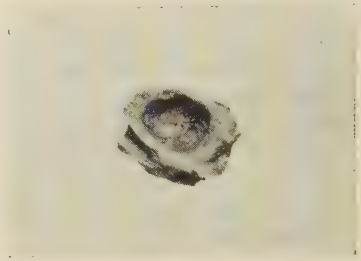

Abb. 3

Das Knochenstück hat ungetrocknet 1,27 g gewogen. Es wurde mit chlorsaurem Kalium und Salzsäure zerstört. In die filtrierte Lösung ist in der Wärme und bei Zimmertemperatur während 48 Stunden arsenfreies Schwefelwasserstoffgas durchgeleitet worden. Das Sediment der zentrifugierten Lösung wurde nachher mit Natriumnitrat und Natriumkarbonat geschmolzen. Die klare wässrige Lösung ist dann bei gelinder Temperatur eingeengt und der verbleibende Rest ebenfalls mit Natriumnitrat und Natriumkarbonat in einem Silbertiegel geschmolzen worden. Die Schmelzen sind darauf in Wasser gelöst und nach Zusatz von konzentrierter Schwefelsäure erneut auf offener Flamme eingeengt worden. Nach erneutem Aufnehmen mit Wasser ist dann die Prüfung der Lösung auf Arsen im Marsh'schen Apparat erfolgt. Nach $^1/_2$ stündiger Versuchsdauer hat sich ein deutlich erkennbarer Arsenspiegel gezeigt. (Abb. 4).

Die vorliegende Arsenmenge wird etwa ein- bis zweitausend Milligramm betragen. Für Vergleichszwecke bringen wir ein rechtwinklig abgebogenes Marsh'sches Reduktions-

röhrchen, das einen Arsenspiegel aufweist, der aus dreitausendstel Milligramm Arsenlösung gewonnen worden ist.

Abb. 4

An den beiden Zähnen im Oberkiefer ist wohl mit Sicherheit eine typische Arsennekrose zu erkennen. Was den unteren Zahn betrifft, so ist auch hier, obwohl bei der Behandlung kein Arsen zur Anwendung gekommen ist, mit der Möglichkeit einer Arsenschädigung zu rechnen. Man denke nur an die Untersuchungen von Müller über die Verschleppung Kobaltspuren nach Einlage in eine Kronenpulpa.

Wenn man nun noch als letzten Punkt eine Überempfindlichkeit des Patienten gegenüber Arsen in Betracht zieht, ein Umstand, der das multiple Auftreten der Nekrosen erklären würde, so ergeben unsere Erwägungen die Richtigkeit der Diagnose

Arsenikostitis.

Abb. 5

Abb. 6

Wir bringen zum Schluß noch die Abbildungen (5 und 6) von zwei mittleren Schneidezähnen, deren knöcherne Alveole die dazugehörige Wurzel wie eine Hülle umgibt. Sie gehören nicht dem beschriebenen Beispiel an, sondern sind der Sammlung des Herrn Geheimrat Partsch entnommen.

Die Exemplare stammen zweifelsfrei von einer Arsenparodontitis her. Die Ähnlichkeit dieser Bilder mit den Abbildungen des geschilderten Falles trägt zur Erhöhung der Richtigkeit unserer Diagnose Arsenikostitis bei.

Die oben angeführten Schädigungen des Arsens, einmal erkannt, haben prophylaktische Maßnahmen ergeben, die sich dahin erstrecken, diese Nachteile möglichst auszuschalten. Hübner und Misch machen mit aller Strenge die Forderung geltend, jede Arseneinlage unter Kofferdam zu applizieren und mit einem randdichten Verschlußmittel, wie wir es in Form von Fletscher, Calxine oder dem ABC'Spiegel der Firma Schurig & Meerwarth (Plauen) haben, zu versehen.

Der Gefahr einer Ueberdosierung hat man durch Verwendung dosierter Präparate z. B. das Causticin Woelm, das Nervarsen, das Dosarsen und andere zu entgehen versucht.

Das Causticin Woelm wird in drei Formen geliefert: blau, gelb, schwarz. Die blaue Kugel soll 2 mg arsenige Säure enthalten; die gelbe $1\frac{1}{2}$ mg arsenige Säure, die schwarze 2 mg Scherbenkobalt. Das Nervarsen ist an Gallerte gebundenes As_2O_3. Die „Arsenicum metallicum" Tablette enthält das arsenicum metallicum in kolloidaler Form. Die „Antidot-Tablette" Nervarsen besteht aus drei Schichten: 1. Gallerte + Acid. arsenic., 2. Gallerte, 3. Gallerte + kolloidales MgO + Fe_2O_3. Die erste Applikationsform enthält 0.0009 acid. arsenic., die zweite 0.002 und die dritte 0 003. Das Dosarsen gelangt ebenso in drei Variationen in den Handel. Die gelbe Kugel enthält pro Partikel 0.0044 arsenige Säure, rot, 0.0026 arsenige Säure und schwarz 0.002 Scherbenkobalt + 0.0004 arsenige Säure.

Wenn man auch eine geringe und bestimmte Dosis bei Anwendung von Arsen empfohlen hat, wenn man auch in weitestgehendem Maße für prophylaktische Maßnahmen eingetreten ist, sind immer wieder Schädigungen beobachtet worden. Die Untersuchungen Greths gehen dahin, einen Arsenersatz zur Nekrotisierung der Pulpa zu schaffen. Seine Versuche mit Nervicidin und den beiden Alkalien Erytrophlein und Muavin haben jedoch zu keinem befriedigenden Resultat geführt Dagegen ist nach Hille das Paraformaldehyd für

die Beseitigung von Restpulpitiden und bei Behandlung von Milchzähnen zu empfehlen. Moschner hat verschiedene Arsenverbindungen untersucht und gefunden, daß sie „im Prinzip dieselbe Wirkung wie das Arsenik" haben. Seine Versuche mit Antimon-, Wismuth-, Vanadium- und Selenverbindungen sind mehr oder weniger ohne Erfolg geblieben. Er kommt zu dem Ergebnis, daß das suveräne Mittel zur Pulpendevitalisation das Arsenik ist.

Seit 1917 sind Bestrebungen im Gange, die Pulpa durch Lokalanästhesie zu exstirpieren bzw. zu amputieren. In Deutschland setzen sich dafür seit einigen Jahren besonders Gottlieb, Schröter und Fischer ein, Autoren, die früher dieser Methode fremd gegenüber gestanden haben und sich in ihren Schriften ausdrücklichst für Arsenik entschieden haben. Sie betonen jetzt, daß man durch Lokalanästhesie eine weitgehendste Schonung des Patienten und besonders des periapikalen Gewebes erreiche, das durch das Arsen besonders gefährdet sei. Rebel spricht sich jedoch scharf dagegen aus, indem er etwa folgendes ausführt: Die Lokalanästhesie gewährt keinerlei Kontrolle über das, was exstirpiert wird und das, was zurückbleiben muß; in der Mehrzahl der Fälle stellen sich nach Ausreißen der lebenden Pulpa — trotz Injektionsanämie — nicht unerhebliche Blutungen; die Tendenz zur Ausheilung sei eine sehr geringe. Derselbe und mit ihm viele andere Autoren sind sich einig in der Ansicht, daß gegenüber der Injektionsmethode ganz entschieden die Arsenapplikation vorzuziehen ist. Sie kann unter Anwendung der nötigen Vorsicht zu befriedigenden Resultaten führen.

So behauptet der Arsenik seit hundert Jahren seinen Platz in der Zahnheilkunde. Die beste Prophylaxe zur Vermeidung von Arsenschädigungen ist äußerste Vorsicht und das Wissen um solche Erkrankungsformen.

Es interessiert die Frage, ob der Patient den Zahnarzt für den erlittenen Schaden haftbar machen kann. Wir wollen daher auf die forensische Bedeutung des geschilderten Falles in Kürze eingehen und insbesondere untersuchen, ob Fahrlässigkeit in der Behandlung diese Erkrankung bedingt hat.

Der § 230 des Strafgesetzbuches besagt wörtlich folgendes:

„Wer durch Fahrlässigkeit die Körperverletzung eines anderen verursacht, wird mit Geldstrafe oder mit Gefängnis bis zu zwei Jahren bestraft.

War der Täter zu der Aufmerksamkeit, welche er aus den Augen setzte, vermöge seines Amtes, Berufes oder Gewerbes

besonders verpflichtet, so kann die Strafe auf drei Jahre erhöht werden".

Der Zahnarzt fällt unter die Strafbestimmungen des Absatzes 2. Er setzt sich der strafrechtlichen Verfolgung also aus, wenn durch seine Tätigkeit einem Kranken nachteilige Folgen an Leben und Gesundheit erwachsen und die durch die konkreten Umstände des Falles gebotene Sorgfalt außer acht läßt, bei deren Anwendung der eingetretene, für den Zahnarzt vorauszusehende Mißerfolg zu vermeiden gewesen wäre, mithin der Begriff der — fahrlässigen — Körperverletzung vorliegt.

Wir werden zu untersuchen haben, ob der behandelnde Zahnarzt sich in diesem Sinne strafrechtlich schuldig gemacht hat.

Es ist bekannt, daß die mangelhafte, mit fehlender Sorgfalt gelegte Arsenikeinlage schwere gesundheitliche Schädigungen lokaler und allgemeiner Natur im Gefolge haben kann. Auf diese Gefahren hat die vorliegenden Arbeit durch mehrere einschlägige Beispiele hingewiesen. Es kann nicht zweifelhaft sein, daß der Zahnarzt sich in solchen Fällen strafbar macht. Eine nicht ordnungsgemäße Verwendung des Arsenik liegt nach Misch dann vor, wenn 1. bei der Applikation der Einlage in die Zahnhöhle das Arsen in die Umgebung des Zahnes gelangt, 2. das Verschlußmittel die Arseneinlage nicht luftdicht abschließt, 3. die vorgeschriebene Arsenmenge überschritten wird, 4. die Einlage über die zulässige Normalzeit in der Zahnhöhle belassen wird und zwar durch Verschulden des Zahnarztes und 5. wenn mehr als zwei Arseneinlagen bei dem Patienten zu gleicher Zeit gelegt werden.

Wir wollen uns keiner Wiederholung des schon gesagten schuldig machen, um an Hand der Daten und Feststellungen zu beweisen, daß für das publizierte Beispiel keiner der fünf angeführten Punkte zutrifft. Mithin ist dem vorliegenden Fall im strafrechtlichen Sinne keine Bedeutung beizumessen.

Wie zu Unrecht der Zahnarzt der Körperverletzung beschuldigt werden kann, ist aus der Veröffentlichung von Finckh ersichtlich. Der Patient hat 5 Füllungen erhalten, nachdem zwei Zähne durch Arsenapplikation abgetötet worden sind. Am gleichen Nachmittag will der Kranke die ersten Anzeichen der später in Erscheinung tretenden Allgemeinerkrankung (Polyneuritis) verspürt haben. Der Patient hat auch weiterhin an den ursächlichen Zusammenhang zwischen der Zahnbehandlung und seiner Krankheit geglaubt, trotzdem ihm von ärztlicher Seite die Unwahrscheinlichkeit seiner Vermutung bewiesen worden ist.

Man muß daraus die Lehre ziehen, daß bei der Arsenapplikation nicht vorsichtig genug vorgegangen werden kann im Interesse unserer Patienten und von uns selbst.

Meinem hochverehrten Lehrer, Herrn Professor Dr. Euler spreche ich für die Überlassung des Themas, für die freundliche Unterstützung bei der Anfertigung dieser Schrift sowie für die Übernahme des Referates meinen ergebensten Dank aus.

Literatur-Verzeichnis.

1. Baden, Ferdinand: Heilwesen und Gesetzgebung. Berlin 1914, S. 49.
2. Balters, Wilhelm: Neuere Untersuchungen über die Wirkungsweise des Arseniks. D. Z. W. 1932, S. 465.
3. Ellinger, Ph.: Ueber die angebliche Aetzwirkung der arsenigen Säure. Naonyn-Schmiedeberg. Archiv für experimentelle Path.- und Pharmakologie Bd. 161, S. 562, 1932.
4. Euler, Hermann: Allgemeine und kasuistische Bemerkungen zur Frage unerwünschter Arsenwirkungen. Korresp. Bl. f. Z. 1909, S. 31.
5. Euler, Hermann: Ueber spontanen Zahnausfall bei einer Spätform von konnataler Lues. D. Z. W 1929, S. 489.
6. Euler-Meyer: Pathohistologie der Zähne mit besonderer Berücksichtigung der Pathobiologie. München, Verlag von J. F. Bergmann 27.
7. Feldmann, G.: Die Wirkung des Formalins und Trikresolformalins auf das Paradontium bei der Behandlung und Wurzelfüllung. Experimentelle Untersuchungen. Dtsch. Monatsschrift f. Z. 1927, H. 9.
8. Finckh: Polyneuritis unbekannter Herkunft. (Zur Frage der Arsenikvergiftung). Aerztl. Sachverst. Zeitung XXXI, Nr. 17 (1925).
9. Fischer, A.: Ueber dosierte Arsenmengen. Z. R. XXXV, Nr. 50 1926.
10. Greth, Herbert: Histologische Untersuchungen über die Wirkung des Nervocidins auf Pulpa und Wurzelhaut. D. M. f. Z. 1927, H. 8.
11. Greth, Herbert: Klinische Untersuchungen über Nervocidin. D. Z. W. 1926, Nr. 20.
12. Greth, Herbert: Erytrophlein — Alkaloide als Devitalisationsmittel. D. Z. W. 1928, Nr. 10.
13. Greve, Chr.: Die Einführung des weißen Arsenik als Abätzungsmittel der Pulpa. D. Z. W. 1021, S. 1.
14. Guttmann, K.: Arsenverätzung. Z. R. XXXV. Nr. 3, 1927.
15. Hesse-Greth: Experimentelle und zahnärztliche Untersuchungen über Erytrophleinalkaloide. Med. Kl 1928, Nr. 2.
16. Hess, W.: Amputation oder Totalexstirpation. Schweiz. Viertelj. Schr. f. Zahnheilk. 1918, H. 2.
17. Hille: Paraformaldehyd als Arsenikersatz. Z. R. 1926, Nr. 24.
18. Hübner, Otto: Fehlgriffe in der Zahnerhaltungskunde. Fortschr. d. Zahnheilk. 1927 und 1928.
19. Hübner, Otto: Die Triopaste als Wurzelbehandlungsmittel in ihrer Wirkung auf die Pulpastümpfe und die Wurzelhaut. Experimentelle Studie. Zeitschr. f. Stomatol. 1928, S 129.

20. Misch: Forensische Zahnheilkunde. Fortschr. d. Zahnheilk. 1925 I, 1 S. 1014.
21. Moschner: Läßt sich das Arsen zur Abtötung der Pulpa durch andere Körper ersetzen? Z. R. XXXIII, Nr 46 — 48, 1924.
22. Neugebauer, G.: Tod eines Zahnarztes durch eine selbst angefertigte Arseneinlage. Mitgeteilt von Treitel, (Wilmersdorf). D. Z. W. 1921, S. 447.
23. Port-Euler: Lehrbuch der Zahnheilkunde. München 29. Verlag Bergmann.
24. Rebel, H.-H: Arsenstudien. Dtsch. Monatsschr. für Zhk. 1924, H. 3/4 15.
25. Scheer, Karl: Ein Beitrag zur Arsenfrage in der Zahnheilkunde. Z. R. 1931, Nr. 24 — 27.
26 Schröder: Beitrag zur Wirkung der arsenigen Säure auf Pulpa und Wurzelhaut. Korresp. Bl. f. Zahnärzte XXXXI. Okt. 1912.
27. Witzel, Anton: Beitrag zur Devitalisierung der Zahnpulpa durch Arsenpräparate. Z. R. 1931, 40. Jahrg. Nr. 35.
28. Zesch: Reizerscheinungen nach Arsenikeinlagen. Z. R XXXV, Nr. 36, 1926.
29. : Arsenik in der Medizin und in der öffentlichen Gesundheitspflege. Med. Klinik 1932, Nr. 17, S. 602.

Lebenslauf.

Ich wurde am 3. August 1908 zu Groß-Kunzendorf, Kreis Neiße, als Sohn des Dentisten Josef Ascher und seiner Ehefrau Maria, geb. Schmidt, geboren. Nach vierjähriger Volksschulbildung besuchte ich das Realgymnasium in Neiße und erhielt in Lüben in Schlesien Ostern 1927 das Reifezeugnis. Anfang Mai 1927 wurde ich in der Medizinischen Fakultät der Universität zu Innsbruck immatrikuliert und studierte dann bis zur zahnärztlichen Vorprüfung in Würzburg, woselbst ich das Physikum Herbst 1928 bestand. Meine klinische Ausbildungszeit setzte sich aus einem Semester in Rostock und drei Semestern in Breslau zusammen. Im Dezember 1930 legte ich an der hiesigen Universität das zahnärztliche Staatsexamen ab. Seitdem übe ich die väterliche Praxis aus.

Ich bin römisch-katholischer Konfession und besitze die preußische Staatsangehörigkeit.

Karl Ascher,
Zahnarzt.